Melanomas malignos cervicofaciales

G Le Clech
B Godey
C Domogala

Resumen. – El número de melanomas malignos de la cabeza y del cuello aumenta constantemente desde hace 30 años en todos los países del mundo.
La exposición al sol, en particular de manera repetida, y sobre todo durante la infancia, parece ser responsable de lesiones cutáneas en los pacientes de piel blanca (rubios y pelirrojos). Los melanomas malignos cutáneos de tipo lentigo son las formas más frecuentes en los países templados pero su pronóstico, a igual espesor, es en definitiva idéntico al de las otras formas (nodulares o superficiales con componente horizontal). El índice de Breslow es el principal factor pronóstico.
La cirugía sigue siendo lo esencial del tratamiento. Sus resultados son espectaculares en las formas localizadas, sin tratamiento asociado. El tratamiento de las formas extensas o metastásicas, en cambio, sigue siendo decepcionante, a pesar de los tratamientos adyuvantes de radioterapia y de quimioterapia. En consecuencia, se debe insistir en la prevención y en el diagnóstico precoz los cuales representan el complemento terapéutico más importante.
Los melanomas mucosos continúan siendo raros, de diagnóstico tardío y de tratamiento decepcionante en general, debido a las recidivas locales y a las metástasis.

© 2001, Editions Scientifiques et Médicales Elsevier SAS, París. Todos los derechos reservados.

Palabras clave: melanoma mucoso, melanoma maligno cutáneo, cáncer de la cabeza y del cuello, cirugía de los cánceres cutáneos, exposición al sol.

Introducción

Los melanomas malignos de cabeza y cuello representan del 10 al 20 % de los casos, el número de éstos aumenta constantemente desde hace 30 años en todos los países del mundo. La exposición al sol parece ser la causa principal que favorece los melanomas cutáneos en los pacientes de piel clara. Evidentemente este factor no interviene en los raros melanomas mucosos, los cuales se estudian aparte.

El tratamiento de los melanomas malignos se basa aún esencialmente en la cirugía, cuyos resultados son espectaculares en las formas poco evolucionadas.

Melanomas malignos cutáneos

EPIDEMIOLOGÍA

Generalidades

Los melanocitos son células epidérmicas que proceden de la cresta neural. Después de haber migrado, los melanoblastos se transforman en melanocitos, los cuales se disponen finalmente en la región basal de la epidermis. Las melaninas producidas por los melanocitos son de dos tipos: las eumelaninas y las feomelaninas.

Las feomelaninas se producen en gran cantidad en los nevus y en los melanomas, con aumento progresivo entre nevus, nevus displásico y melanoma.

Por otra parte, la feomelanina tendría una acción nefasta pues produciría radicales libres bajo el efecto de los rayos ultravioletas (UV) y sería así altamente responsable de la transformación maligna. Finalmente, la fotoprotección natural, que parece ser la función del sistema melanocitario, es un mecanismo lento y mal adaptado a los tiempos modernos. Esto último explicaría el aumento del número de melanomas malignos en los pacientes de piel blanca en las latitudes donde la radiación solar es muy elevada [55].

Incidencia

La incidencia global de los melanomas malignos ha experimentado un incremento constante en los últimos 30 años en todas las regiones del mundo. Estos melanomas representan, en su totalidad, el 2 % de los tumores malignos. En los Estados Unidos, el melanoma maligno es responsable de 32 000 nuevos casos/año, con 6 500 decesos anuales [23]. En ese país, el riesgo era de 1/150 habitantes en 1985 y pasó a 1/87 habitantes en 1996 [17, 40]. En Francia se diagnostican 4 000 a 5 000 nuevos casos/año, con más de 1 000 decesos anuales.

La incidencia varía considerablemente a nivel geográfico, yendo de 0,1/100 000 en Kuwait a 37,7/100 000 en Queensland, Australia, lugar del mundo donde es más ele-

Guy Le Clech : *Professeur des Universités, praticien hospitalier.*
Benoît Godey : *Praticien hospitalier universitaire.*
Christophe Domogala : *Interne des Hôpitaux.*
Service d'oto-rhino-laryngologie et de chirurgie maxillofaciale, hôpital Pontchaillou, 2, rue Henri-Le-Guilloux, 35000 Rennes, France.

vada. En Francia, la incidencia es de 3,45/100 000 en el hombre y de 6,58/100 000 en la mujer, según el registro de tumores. Globalmente, las mayores incidencias se observan en los países donde la radiación solar es elevada, afectando esencialmente la etnia blanca, como en Australia.

Edad

La edad promedio es variable según los estudios, habitualmente alrededor de los 50 años [32, 51]. También varía levemente en relación con el sexo —52,4 años en el hombre y 54,6 años en la mujer, según Gussack [20]—, y según el espesor del tumor (46 años para las lesiones finas, 65 años para las lesiones gruesas según Van der Speck-Keijser [52]). También incide el tipo, en el paciente de edad muy avanzada para el lentigo maligno (73 años) y los melanomas nodulares (68 años) según Cox y Balch [3, 13].

Sexo

Muchos autores observan una mayor incidencia en la mujer (Gussack, Lipsker, Van der Speck-Keijser) [20, 32, 52]. Para otros, la proporción según el sexo tiende a igualarse [3]. Los melanomas de cabeza y cuello [13] se encuentran con mayor frecuencia en las mujeres.

Factores predisponentes

Los melanomas malignos son menos frecuentes en los pacientes de piel negra y amarilla que viven en los mismos países que los de piel blanca [28]. Esto ocurre en particular en los Estados Unidos, donde los melanomas son, proporcionalmente, 20 veces más frecuentes en los pacientes de piel blanca. Gussack [20], en su serie de 399 melanomas de la cabeza y del cuello, sólo encuentra tres pacientes de piel negra. Según Singh [46], las localizaciones cabeza y cuello representan 76 % de los casos en los pacientes de piel blanca, contra 44 % en los de piel negra.

Implicación del sol

El sol representa un factor carcinogenético esencial en los melanomas de tipo lentigo. Las otras formas de melanomas se generan, principalmente, por exposiciones brutales y repetidas (vacaciones o modas vestimentarias) [26], lo cual explica su mayor incidencia en las clases sociales altas [28]. Los UV actúan por sus efectos citotóxicos y mutágenos, en particular sobre las feomelaninas que podrían causar la liberación de radicales libres inestables y deletéreos [55] *(cuadro I).*

Factores genéticos

El melanoma maligno familiar se define por la existencia de dos melanomas o más en una misma familia. Esta entidad rara representa 1 a 6 % de los casos según Laurent [27]. Es una enfermedad hereditaria autosómica dominante, expresión de un único gen de alta penetración. El síndrome del nevus displásico representa 95 % de los melanomas familiares. Éstos son precursores del melanoma maligno y 40 % de los melanomas con componente horizontal superficial se producirían sobre nevus displásico [28].

El riesgo de que se produzca un melanoma maligno es más elevado en el paciente que presenta un nevus pigmentario gigante (superior a 20 cm) o en pacientes con xeroderma pigmentosum [7].

ANATOMOPATOLOGÍA

Evolución de los melanomas

El crecimiento y la progresión tumoral de los melanomas malignos tienen dos fases evolutivas fundamentales [16]:

Cuadro I. – Factores de riesgo (según Rigel).

— Cabellos rubios o pelirrojos
— Melanoma maligno familiar
— Queratosis actínica
— Abundantes pecas en la espalda
— Tres episodios o más de flictenas solares antes de los 20 años
— Tres años o más de trabajo de verano al aire libre durante la adolescencia

— primera fase de crecimiento radial *(radial growth phase* [RGP]): el melanoma in situ confinado en la epidermis, se desarrolla sobre la piel o sobre un nevus displásico;

— segunda fase de crecimiento vertical *(vertical growth phase* [VGP]), se caracteriza por una extensión en profundidad hacia la dermis, y la consecuente posibilidad de que se produzcan metástasis por vía hematógena.

Por ello, se insiste en la importancia del diagnóstico precoz del melanoma maligno durante el crecimiento radial y en la eficacia del tratamiento quirúrgico en este período.

Tipos anatomoclínicos

Las diferentes variedades anatomopatológicas se relacionan con aspectos clínicos particulares. En consecuencia, en este artículo se analizarán al mismo tiempo los conceptos histológicos y los aspectos clínicos correspondientes.

Melanoma maligno nodular

Este melanoma es frecuente a nivel de la cabeza y del cuello en los países cálidos. Se caracteriza por una rápida invasión de la dermis, lo cual denota su agresividad. Al mismo tiempo se produce una proliferación epidérmica de melanocitos atípicos aislados.

Se observa en todas las edades, especialmente en el hombre de edad madura, entre los 50 y los 60 años. Se puede desarrollar sobre un nevus, pero, la mayoría de las veces, sobreviene sobre piel normal. Se trata de un nódulo palpable azul-gris o azul-negro de evolución rápida.

Melanoma maligno con componente horizontal superficial

Según Cox, en un estudio escocés [13], este melanoma representa 25 % de las lesiones cabeza y cuello. La fase de crecimiento radial precede varios meses o años la afección de la dermis.

Histológicamente se observa una invasión pagetoidea de la epidermis por melanocitos atípicos, con un infiltrado inflamatorio en la dermis: es el aspecto de un auténtico melanoma in situ.

Clínicamente se observa una lesión de pequeño tamaño, a menudo inferior a 2,5 cm, algo sobreelevada, con pigmentación variable, frecuentemente policroma. Los bordes son policíclicos, bien circunscritos. La invasión de la dermis se manifiesta por una induración.

Melanoma maligno de tipo lentigo o melanoma maligno sobre melanosis de Dubreuilh

Según Cox, este melanoma representa el 52 % de las lesiones cabeza y cuello [13] y sobreviene sobre piel senil. Histológicamente se observa una proliferación de melanocitos atípicos a nivel de la capa basal epidérmica y de la unión dermoepidérmica. La piel circundante presenta alteraciones de tipo senil o actínico.

El lentigo maligno se desarrolla entonces en los hombres de edad y en la mujer. Se localiza preferentemente en las regiones temporal, yugal y frontal. Se presenta como una placa

con reborde irregular (geográfico), policromo pardo-negro, con superficie plana, que se extiende en algunos años para alcanzar varios centímetros. La infiltración en profundidad se manifiesta por la aparición de nódulos y de ulceraciones costrosas. En teoría, estas formas tienen mejor pronóstico.

Melanoma acrolentiginoso

Este melanoma, excepcional a nivel de la cabeza y del cuello en la etnia blanca, se encuentra con frecuencia en la etnia negra y amarilla.

Melanoma maligno desmoplásico

Se trata de un melanoma raro, caracterizado por una reacción intensa de tipo fibroplásico que contiene melanocitos atípicos.

Melanoma amelanocítico

Este melanoma es raro (5 % de los casos). La melanina, cuya ausencia total es excepcional, se puede detectar mediante coloraciones especiales y microscopia electrónica.

Criterios de malignidad

El melanoma maligno se desarrolla en la unión dermoepidérmica e invade todo el espesor de la epidermis. Se caracteriza por la invasión superficial de la epidermis y se asocia a la existencia de melanocitos atípicos en la zona epidérmica adyacente [27].

Los melanocitos malignos son pleomorfos, con células epitelioides fusiformes o globosas. Existen atipias nucleares, con grandes núcleos irregulares hipercromáticos y mitosis sospechosas debido a su gran número. Los melanosomas característicos de los melanocitos se pueden observar con microscopia electrónica.

Histopronóstico

Se basa esencialmente en las clasificaciones de Clark [11] y de Breslow [9].

Clark distingue cinco niveles de alteración dérmica:

— nivel 1: lesión estrictamente localizada en la epidermis, que se podría llamar melanoma maligno in situ [16];
— nivel 2: invasión parcial de la dermis papilar;
— nivel 3: invasión total de la dermis papilar;
— nivel 4: invasión de la dermis reticular;
— nivel 5: infiltración del tejido adiposo.

El valor diagnóstico del método se ha demostrado ampliamente, y existe una correlación entre la supervivencia y el grado de alteración [3] *(cuadro II)*. Esta clasificación no se puede aplicar a los tumores polipoides y las lesiones mucosas.

La medida del espesor tumoral o índice de Breslow [9] es el indicador pronóstico más importante. Este índice correlaciona el espesor tumoral, en milímetros, y la supervivencia. El espesor se mide entre la capa granulosa de la epidermis y la célula tumoral que se encuentra a mayor profundidad en la dermis.

Los otros elementos pronósticos histológicos desfavorables son la ulceración de la lesión [3], el índice mitótico, es decir el número de mitosis por mm^2, según algunos autores [16], y la existencia de micrometástasis satélites que denotan el potencial metastásico del tumor.

Hurt [21] precisó un cierto número de puntos de esta clasificación histopronóstica:

— necesidad de una biopsia escisional, con cortes transversales de 2 a 3 mm en lugar de cortes longitudinales;
— importancia de encontrar la zona más profunda afectada por el tumor;

Cuadro II. – Tasa de supervivencia a los 10 años en función del espesor tumoral (según Balch).

Lesión inferior a 0,75 mm	87 %
Lesión entre 0,76 y 1,5 mm	78 %
Lesión entre 1,51 y 2,49 mm	66 %
Lesión entre 2,50 y 3,99 mm	46 %
Lesión superior a 4 mm	26 %

— calibración de las medidas;
— importancia de localizar las micrometástasis satélites;
— importancia de notar las lesiones asociadas, como la ulceración, la invasión vascular, neural o perineural, y las zonas de regresión.

Marcadores tumorales

Los marcadores tumorales del melanoma son, esencialmente, la positividad a la vimentina y a la proteína S100, con negatividad a la queratina.

Los melanomas son frecuentemente positivos al HMB45, marcador sensible y específico, mientras que las reacciones con los anticuerpos anticitoqueratina, *anti-neurone specific enolase* (NSE) y antisinaptofisina son negativas. Se reconoció un cierto número de otros marcadores tumorales, como por ejemplo los genes supresores tales como el p53, o el p16 INK 4A, encontrados en 8 a 12 % de los estudios, o moléculas de adhesión (ICAM 1, CD44H); por ejemplo, la expresión del gen p53 tendría un papel pronóstico favorable. Estos interesantes resultados aún son fragmentarios ya que carecen de la sensibilidad e incluso de especificidad necesaria. Por esta razón se ponen poco en práctica.

DIAGNÓSTICO CLÍNICO DEL MELANOMA MALIGNO

Diferentes tipos anatomoclínicos

Estos tipos se desarrollaron en el parágrafo de anatomopatología, razón por la cual no se tratarán aquí.

Signos clínicos sospechosos

Los signos más importantes se representan por el ABCD de los autores estadounidenses (A: *asymmetry;* B: *border irregularity;* C: *color variegation;* D: *diameter enlargement)* [26].

Un cambio que se constata desde hace algunas semanas o meses a nivel de una mancha pigmentada debe llamar la atención del médico o del paciente (aumento de volumen o cambio de color).

Si el nevus preexistente es frecuente [34], sus modificaciones deben inquietar: policromía, aumento de volumen, sobreelevación, existencia de costras, de ulceración o de induración.

Por último, se debe prestar atención al concepto de melanoma familiar o a los antecedentes personales de melanoma.

Evolución

Tras la fase de infiltración horizontal local, la extensión en profundidad se correlaciona con la posibilidad de que se produzcan metástasis, primero regionales, ganglionares, luego a distancia. La difusión por vía hematógena concierne esencialmente los pulmones, el sistema nervioso central, el corazón, el hígado y el peritoneo. Los raros melanomas metastásicos sin puerta de entrada se relacionan habitualmente con la regresión espontánea de una lesión cutánea [30].

Examen médico

El examen clínico continúa siendo la base del diagnóstico y del examen de extensión. Se exploran todas las regiones cutáneas, en búsqueda de un segundo melanoma, y las áreas ganglionares.

La radiografía del tórax debe ser sistemática pues las metástasis pulmonares son el primer sitio metastásico en orden de importancia. Las gammagrafías óseas ocasionan un gran número de falsos negativos, por lo cual se usan poco. La ecografía cervical y el escáner deberían ayudar a la identificación de adenopatías cervicales infraclínicas en los caracteres del ganglio (ganglio redondeado, de tamaño superior al centímetro), pero estos exámenes son poco específicos. La linfografía isotópica mediante coloides marcados con tecnecio 99, que precisa el drenaje derecho o izquierdo en las regiones medianas o paramedianas, puede guiar la intervención quirúrgica. Debe permitir también, en un vaciamiento parcial con examen histológico extemporáneo, la localización de un ganglio centinela, que se extirpará y analizará aisladamente.

Los exámenes bioquímicos sólo se solicitan, en función de la clínica, para identificar una metástasis hepática u ósea.

Clasificación de las lesiones

En Francia, la clasificación más utilizada es la derivada de Goldsmith en 1979, con tres fases:

— fase 1: extensión local;
— fase 2: invasión ganglionar;
— fase 3: extensión metastásica.

Se trata de una clasificación de simple utilización que se relaciona con el pronóstico.

En los Estados Unidos, la clasificación más utilizada es la del *American Joint Committee on Cancer* (AJCC) y de la Unión Internacional contra el Cáncer (UICC) de 1992, con cuatro fases *(cuadro III)*.

Supervivencia

La supervivencia se correlaciona directamente con el espesor de la lesión. Se observa el 96 % de supervivencia al cabo de 5 años para las lesiones de fase 1 de la clasificación AJCC-UICC.

Los otros factores de riesgo desfavorables son el sexo masculino, la edad avanzada y la existencia de una invasión ganglionar o de metástasis a distancia.

Seguimiento

Según la conferencia de consenso de 1995, el seguimiento es clínico principalmente, anual para las lesiones inferiores a 0,76 mm, bianual para las lesiones de 0,76 a 1,5 mm, o bien cada 3 a 4 meses para los tumores superiores a 1,5 mm. La duración del seguimiento se debe extender a un período mayor de 5 años o prácticamente toda la vida en particular debido a los factores de riesgo (exposición al sol). Se recomienda el autoexamen.

TRATAMIENTO

Tratamiento quirúrgico

Biopsia

La mayoría de los especialistas prefieren la biopsia escisional, que extirpa el tumor con un margen, en periferia y en profundidad, de al menos 2 mm. Se prefiere este tipo de biopsia a la incisional, que sólo extirpa una parte del tumor. Sin embargo, no se puede evitar la biopsia incisional cuando se trata de un tumor voluminoso y difícil de diagnosticar. En este caso, el tratamiento quirúrgico complementario se debe efectuar rápidamente *(cuadro IV)*.

Cuadro III. – Clasificación conjunta del American Joint Committee on Cancer (AJCC) y de la Union Internationale contre le Cancer (UICC) 1992.

Fases	Criterios
I A	Melanoma primitivo ≤ 0,75 mm de espesor o de nivel II de Clark N0, M0
I B	Melanoma primitivo de 0,76 a 1,50 mm de espesor o de nivel III de Clark N0, M0
II A	Melanoma primitivo de 1,51 a 4 mm de espesor o de nivel IV de Clark N0, M0
II B	Melanoma primitivo > de 4 mm de espesor o de nivel V de Clark N0, M0
III	Invasión ganglionar regional
IV	Metástasis sistémicas

N0: ganglios; M0: sin metástasis.

Cuadro IV. – Límites de exéresis lateral conforme con el espesor (según Veronesi y Balch).

Breslow	Márgenes
In situ	0,5 cm
≤ 1 mm	1 cm
De 1,1 a 4 mm	2 cm
Superior a 4 mm	3 cm

Principios generales

Estos principios se validan para la mayoría de los tumores malignos de la cara y del cuello, incluyendo los melanomas malignos. Para una lesión de tamaño moderado, se practica la biopsia escisional con una incisión elíptica, siguiendo las líneas de tensión de la cara (líneas de Langer).

El examen histológico extemporáneo se utiliza poco en los melanomas, debido a las dificultades diagnósticas y de análisis del espesor. En cambio, ciertos equipos estadounidenses utilizan la técnica de Mohs y obtienen resultados carcinológicos aparentemente equivalentes a los de las técnicas clásicas [56].

La reparación cutánea se puede realizar por simple acercamiento si la lesión no excede de 1,5 cm [31]. Para lesiones más extensas, se utilizan preferentemente colgajos locales provenientes de la misma unidad funcional o de una unidad funcional vecina, utilizando ya sea colgajos de rotación, de deslizamiento, o en islote pediculado. De manera más esporádica se utilizan, para las lesiones voluminosas, colgajos a distancia o libres. Los injertos dermoepidérmicos se practican poco; en cambio, se puede recurrir a la cicatrización dirigida cuando se trata de pequeñas lesiones de reparación difícil (por ejemplo, para la punta de la nariz).

A nivel de la oreja, se pueden practicar resecciones cuneiformes para pequeñas lesiones. Para las lesiones más extensas se debe recurrir a la amputación.

Para el cuero cabelludo, la existencia frecuente de recidivas locales, debido a la presencia de un rico sistema linfático intradérmico, requiere una exéresis más amplia con un cierre con colgajo de avance [18].

Para las lesiones nasales se utilizan esencialmente colgajos locales, colgajo de Rieger o colgajo frontal. En las formas más extensas, se puede efectuar una amputación con colgajo de Converse.

La cicatrización dirigida se pueden utilizar para pequeñas lesiones de la punta de la nariz.

Límites de exéresis

Los límites de exéresis lateral suscitaron controversias durante mucho tiempo, más aún porque para el cuello y la cara se proponían los mismos márgenes que para las otras localizaciones. En realidad, estudios recientes [4, 51, 53] muestran que se pueden realizar exéresis más limitadas y compatibles con excelentes resultados carcinológicos. Las proposiciones actuales se resumen en el cuadro de Balch *(fig. 1)*.

Estas recomendaciones se confirmaron en la conferencia de consenso en 1992 (NIH Concensus Conference) [37]. Estos límites de exéresis también se aseguran para los especialistas que utilizan la técnica de Mohs calculando el margen con respecto al diámetro de la lesión y no a su profundidad. Éstos proponen un margen de 1,5 cm para lesiones cuyo diámetro es inferior a 3 cm, y un margen de 2,5 cm para lesiones cuyo diámetro es superior a 3 cm [56] *(cuadro V)*.

Los límites de exéresis en profundidad plantean menos problemas. De común acuerdo se decidió la necesidad de una exéresis que llegue al plano muscular conservando la fascia profunda [18]. En consecuencia, la escisión de la fascia no parece ser necesaria [56]. En el caso particular de una región que no incluya zona dérmica, como por ejemplo la oreja, se necesita ir hasta el pericondrio o, en el caso del cuero cabelludo, hasta la gálea.

Tratamiento ganglionar

El tratamiento ganglionar en los pacientes N0 todavía es tema de controversia pero no lo es cuando se trata de enfermos con adenopatías clínicas. En este caso, el vaciamiento, a menudo de tipo radical, debe realizarse a pesar del carácter maligno de la afección ganglionar (supervivencia a 5 años inferior a 20 % según Riegel) [41].

Para los pacientes N0, se pueden proponer varias alternativas pues los resultados de los estudios que comparan la elección terapéutica entre vaciamiento y abstención [45] no muestran una eficacia superior evidente de uno con respecto al otro. El vaciamiento funcional se puede limitar en función del sitio de la lesión primitiva, pero para los especialistas carece de utilidad.

Ciertos equipos estadounidenses prefieren el vaciamiento parcial electivo, con una invasión ganglionar infraclínica estimada en 15 % para los melanomas cuyo espesor varía entre 4 y 7 mm [25]. La linfogammagrafía que utiliza tecnecio 99 inyectado en el sitio tumoral permitiría localizar los grupos ganglionares afectados por el proceso metastásico [19].

Recientemente, Morton [35] desarrolló el concepto del ganglio centinela. Este ganglio se localiza mediante la inyección de un colorante azul en el melanoma: el colorante se propaga por vía linfática en los ganglios regionales. El primer ganglio se extirpa y se examina y, si está sano, significa que los otros ganglios no se contaminaron [35]. Para una mejor localización del ganglio centinela, el colorante se puede reemplazar por una sustancia radioactiva, como en la linfogammagrafía, o por tecnecio 99 inyectado en la dermis alrededor del melanoma, siendo éste el examen que parece más eficaz [1].

Finalmente, no se propone el vaciamiento electivo o no a los enfermos N0 con lesiones inferiores a 1,5 mm; se lo utiliza a veces para lesiones superiores a 1,5 mm. La relación entre el espesor del tumor y la invasión ganglionar se demuestra bien en el estudio de Joseph et al [24], quienes encuentran 30 % de invasión del ganglio centinela para tumores superiores a 4 mm, 18 % de invasión para lesiones entre 1,5 y 4 mm, y 7 % solamente para lesiones entre 1 y 1,5 mm.

Recidivas

Las recidivas locales o ganglionares tienen siempre mal pronóstico. Sin embargo, un cierto número de ellas se puede beneficiar de una nueva intervención quirúrgica, con resultados carcinológicos interesantes, a corto y a largo plazo (20 % a 10 años, según Urist) [51].

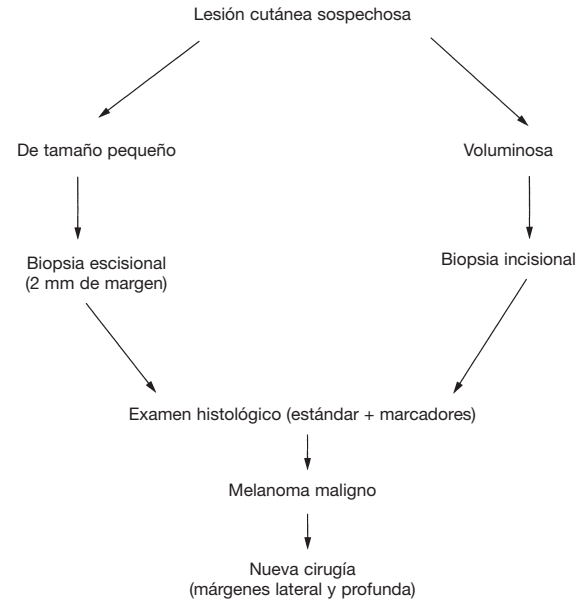

1 *Árbol decisional.*

Cuadro V. – Límites de exéresis conforme con el diámetro tumoral (según Zitelli 1997).

Diámetro	Margen
Inferior a 3 cm	1,5 cm
Superior a 3 cm	2,5 cm

Metástasis

Las metástasis a distancia, a priori, se operan poco, excepto en caso de metástasis única o ante un descubrimiento fortuito con melanoma primitivo desconocido o no encontrado. Esta situación poco frecuente se puede presentar a nivel del pulmón o del hueso a veces con supervivencias prolongadas [38].

■ *Radioterapia*

La radioterapia externa se utiliza relativamente poco en el tratamiento de los melanomas malignos. Cuando se efectúa un tratamiento quirúrgico, no se necesita una radioterapia asociada, excepto en caso de resección incompleta con imposibilidad de practicar una nueva intervención quirúrgica. Del mismo modo, la radioterapia externa no mejora la supervivencia incluso después de un vaciamiento ganglionar positivo.

En cambio, la radioterapia se puede realizar para tratar un tumor inextirpable o una adenopatía fija [14, 23]. También se puede proponer el tratamiento radioterápico para tratar una metástasis ósea, cerebral o pulmonar con un objetivo sintomático esencialmente antálgico o de descompresión nerviosa [48].

Las dosis de cada sesión se deben aumentar, del orden de 4 *grays*, con una dosis total de 45 a 48 grays, con dos sesiones por semana [15].

■ *Quimioterapia*

El medicamento de referencia es la dacarbazina. Se considera el medicamento más activo, con tasas de respuesta del 15 al

23 %, en particular en las localizaciones cutáneas o ganglionares; sus efectos secundarios esencialmente son digestivos, como vómitos. Las otras terapéuticas son las nitrosoureas, como la fotemustina: los porcentajes son del 10 al 20 % en general, puede alcanzar hasta el 25 % en las localizaciones cerebrales [22]; la toxicidad es digestiva y hematológica. Se utiliza también la vindesina, cuyos porcentajes varían del 15 al 25 %. Las poliquimioterapias, con o sin tamoxifeno asociado [48], no aportarían mejoría y presentan una mayor toxicidad. La asociación de un autotransplante de médula provee porcentajes más importantes pero de corta duración (de 2 a 6 meses), con una morbilidad considerable [48].

En conclusión, la quimioterapia se utiliza únicamente en las formas metastásicas. Se la considera inútil en las formas tratadas quirúrgicamente y en las recidivas locales, en las cuales la cirugía es el tratamiento de elección [4].

Modificadores de la respuesta biológica

Se demostró la actividad antitumoral única de los interferones alfa-recombinantes, con tasas de respuesta del 15 al 20 % [48]. Las respuestas se observan, sobre todo, en localizaciones cutáneas o ganglionares, en enfermedades de evolución lenta. El tratamiento se debe suministrar en fuertes dosis: como mínimo 10 millones de unidades por inyección, de manera discontinua pero permanente, a veces como complemento de la quimioterapia, por ejemplo tres veces por semana durante varios meses. La toxicidad es moderada pero principalmente hematológica, hepática y neurológica.

La interleucina 2 se utiliza con tasas de respuesta del 15 al 25 % pero de gran toxicidad en caso de utilización intravenosa.

La vaccinoterapia con el bacilo de Calmette-Guérin (BCG) es ineficaz por vía general, pero puede inducir la regresión de metástasis cutáneas superficiales localizadas [6]. Se ensayaron otras vaccinoterapias, con antígenos de superficie (GM2, KLH) o antígenos de la inmunidad celular (Mage y Mart), pero los resultados son poco significativos.

En definitiva, todos estos tratamientos sólo dan respuestas parciales, a menudo de corta duración, y se utilizan únicamente en las formas metastásicas.

Tratamiento preventivo

Prevención

Se basa en las recomendaciones sobre la exposición al sol, particularmente en los pacientes a riesgo (rubios o pelirrojos):

— evitar la exposición directa entre las 10 y las 14 horas;

— utilizar una protección solar vestimentaria para toda exposición superior a 15 minutos;

— utilizar una pantalla solar de índice igual o superior a 20;

— evitar las exposiciones brutales, repetidas y prolongadas, en particular del niño;

— desaconsejar la utilización de solarium y de lámparas solares.

Se realizaron campañas con ese objetivo, en Australia y en los Estados Unidos en particular. Se observa el resurgimiento del uso del sombrero, probablemente, como uno de los efectos de estas campañas. La prevención consiste también en la exéresis de los nevus gigantes congénitos en el niño y en el control de las lesiones precancerosas, como el xeroderma pigmentosum.

Detección precoz

Concierne a todos los pacientes a riesgo, pero no puede consistir en la exéresis de todos los nevus, pues la rentabilidad sería entonces muy baja. No obstante, se debe considerar rápidamente la exéresis de nevus que se modifican, y favorecer la educación del público, en particular por el autoexamen.

Melanomas malignos mucosos

EPIDEMIOLOGÍA

Se trata de localizaciones raras del melanoma. Actualmente se cuenta con un repertorio de 1 000 casos [33], que representan el 0,8 % de todos los melanomas y el 8 % de los melanomas «cabeza y cuello», según Andersen [2].

Desde el punto de vista etiológico, estos melanomas se originan en los melanocitos presentes en la mucosa, por la cual son muy raros en sitios como la nasofaringe, la laringe, el esófago o el árbol traqueobronquial [1, 3].

Muchos autores consideran que estos melanomas se desarrollan sobre melanosis orales en el 30 al 57 % de los casos [39, 50]. Estas melanosis podrían representar la fase horizontal radial de crecimiento del tumor, la cual precede a la fase vertical [39]. Las pigmentaciones melánicas observadas en el 87 % de los pacientes de piel negra son benignas, por lo cual no se indica su ablación. Por otra parte, los nevus mucosos son extremadamente raros [39], y parecen tener un potencial maligno [50], en particular después de traumatismos mecánicos repetidos.

Existen diferencias étnicas. Así por ejemplo, en Japón, la frecuencia en los pacientes de piel blanca es diez veces más baja que la de los melanomas cutáneos. En Japón, los melanomas orales representan el 7,5 % del conjunto de melanomas y el 35 % de los melanomas mucosos, contra el 1 y el 36 % en los pacientes de piel blanca [5, 50]. Estos melanomas mucosos representan el 10 % de los melanomas en Uganda (Lewis).

Un punto capital a destacar es su aparición en zonas no expuestas al sol. Entonces, el factor etiológico no interviene en la aparición de estos melanomas.

La edad a la que aparecen es más avanzada que para los melanomas cutáneos, habitualmente entre la quinta y la octava década [36], sin afectar a los niños ni a los adolescentes [43], con una edad promedio de 70 años, según Manolidis [33], y un máximo de casos que se producen 20 años después de la edad promedio de los melanomas cutáneos.

La mayoría de los autores [39] observan una incidencia más elevada en los hombres, ya sea para los melanomas nasales [17] u orales [39]. En cuanto a la supervivencia, en cambio, no se constata ninguna predominancia de sexo, pero se trata de un número de enfermos muy limitado [44, 49].

LOCALIZACIONES

La repartición según la localización es la siguiente: 69 % de lesiones nasosinusales, 22 % de lesiones orales y 9 % de lesiones faríngeas según Nandapalan [36].

Cavidad bucal

Las regiones palatinas (42 %) y alveolares (32 %) representan los sitios preferenciales en un análisis sobre 445 casos [33], en particular el paladar duro y la región alveolar maxilar superior. Las otras localizaciones, en el paladar blando, en la lengua y en el piso de la boca, son muy raras.

Lesiones nasosinusales

Suele ser difícil determinar el origen exacto de una lesión evolucionada. De 328 casos analizables, el 9 % eran de origen sinusal y el 81 % de origen nasal, a nivel del tabique y de la pared externa [33]. Las localizaciones son frecuentes en el cornete inferior, raras en el cornete medio e inexistentes en el cornete superior o en la región olfativa. La sintomatología se caracteriza esencialmente por obstrucción nasal y epistaxis en 85 a 90 % de los casos, según Batzakis [5], con dolor y deformación faciales en los casos avanzados. Estos síntomas

evolucionan entre 2 semanas y 2 años. El diagnóstico se plantea con retardo en presencia de lesiones avanzadas y con un período medio muy largo (8 meses para Lee [29], 5 meses para Stern [49]). A nivel de la cavidad bucal, un tercio de los pacientes presentaba una melanosis preexistente [29, 39], frecuentemente con una evolución metastásica relacionada con lesiones asintomáticas durante mucho tiempo.

Otras localizaciones

Los autores reconocen la poca frecuencia de los melanomas sinusales etmoidales [5] y en particular frontales, de los cuales sólo existen dos o tres casos mundiales [8]. Estas formas se descubren tardíamente ante dolores y deformaciones faciales, y su carácter primitivo sólo se reconoce en ausencia de otros melanomas malignos primitivos. El pronóstico de estas lesiones frontales se considera maligno debido a la demora del diagnóstico y al carácter extenso de las lesiones en el momento en que se las descubre, a pesar de una cirugía extensa, eventualmente asociada con una quimioterapia.

Los melanomas malignos de la laringe son excepcionales: tres casos en la serie de 259 melanomas mucosos de la cabeza y del cuello según Nandapalan [36], y su carácter primitivo es aún más excepcional [5]. Estas lesiones sobrevienen con frecuencia en los pacientes de edad [54] con una localización preferencial supraglótica. Los signos reveladores son disnea y disfagia, o una adenopatía. El diagnóstico histológico puede ser difícil en las formas amelanocíticas, pero la positividad de la proteína S100 y de la vimentina es un elemento esencial [40, 54]. Se observan metástasis glanglionares y a distancia en 80 % de los casos, de los cuales 27 % desde el inicio [40]. Su pronóstico es malo, con menos del 20 % de supervivencia a los 5 años [40, 54], vinculado aquí también a un diagnóstico tardío en las formas evolucionadas, a pesar de un tratamiento quirúrgico que suele ser de tipo laringuectomía total.

ANATOMOPATOLOGÍA

Diagnóstico

Desde el punto de vista anatomopatológico, el diagnóstico se basa en la identificación de la melanina intracelular que se encuentra en el 50 al 70 % de los casos [5]. Los métodos utilizados son la coloración de Fontana, la reacción a la DOPA y la microscopia electrónica para encontrar los promelanosomas. En particular la inmunohistoquímica se considera muy valiosa por su positividad a la S100 y al HBM 45. Por último, se debe notar la existencia de mitosis y una semejanza con los lentigos desde el punto de vista clínico e histológico. La afección vascular es otro aspecto que se encuentra con frecuencia en estos melanomas mucosos, lo cual explica la frecuencia de las metástasis.

Grado de invasión

Constituye un tema de controversia: la clasificación de Clark no se aplica debido a la ausencia de elementos dérmicos. No obstante, el espesor tumoral parece estar en relación con la supervivencia, como en los melanomas cutáneos: el 30 % de supervivencia para un espesor inferior a 0,5 cm frente al 10 % de supervivencia para un espesor superior a 1 cm en la serie de Shah [44]; el límite de gravedad más importante sería el estimado por Lee a 7 mm [29], con una supervivencia del 12 % a los 20 años para Nandapalan [36]. En el análisis de la literatura efectuado por Manolidis, sobre 547 melanomas mucosos, el 75 % eran de fase 1, 18 % presentaban metástasis ganglionares linfáticas (fase 2), y solamente el 6 % metástasis a distancia (fase 3). Por otra parte, se observa con mayor frecuencia la fase 2 en los melanomas orales.

EVOLUCIÓN

Se encuentran metástasis ganglionares en 18 % de los casos desde el inicio, pero en el 16 % de los enfermos se presentaron metástasis secundarias en la serie de Manolidis, con un porcentaje global del 33 %, siendo la supervivencia a los 5 años del 21 % para los pacientes con metástasis glanglionares contra el 30 % para los pacientes sin metástasis.

Se observan metástasis a distancia alrededor del 10 % de los casos, a menudo correlacionadas con un fracaso local (33 %).

Según la mayoría de los autores las numerosas recidivas locales se deben a fracasos locales. El porcentaje de recidiva local es superior al 50 % [33, 36]. No obstante, una reanudación terapéutica, a menudo quirúrgica, se considera salvadora para el 25 % de los pacientes.

La supervivencia global se estima en el 17 % a 5 años y en el 4,8 % a los 10 años. Más allá de 10 años, la supervivencia es del 1,2 % [33]. Esta supervivencia es muy mediocre, sin embargo, es mejor para los melanomas nasales (30 % a 5 años) que para los melanomas sinusales (0 % a 5 años) o los melanomas de la cavidad bucal (12,3 % a 5 años) [33].

TRATAMIENTO

Tratamiento quirúrgico

El tratamiento es quirúrgico esencialmente pues los otros tratamientos utilizados, de manera aislada o asociada, no presentan interés [29, 49]. Todos los sobrevivientes de la serie de Andersen se trataron quirúrgicamente y de seis pacientes tratados por quimioterapia no se obtuvo ninguna respuesta.

Radioterapia

La adición de la radioterapia al tratamiento quirúrgico no parece tener beneficio alguno [17], aun si la supervivencia media parece prolongarse un poco. El análisis de las series más recientes muestra un control local en 44 a 61 % de los casos para la radioterapia utilizada sola en hipofraccionamiento.

Quimioterapia

Los resultados de la quimioterapia se evalúan difícilmente aún en la actualidad porque no se utiliza sola sino asociada, en formas no controladas, como terapéutica adyuvante. En general, los resultados son decepcionantes.

Inmunoterapia

No se ha utilizado en los melanomas mucosos.

Conclusión

Los melanomas malignos son un tipo de cáncer en plena expansión en todas las regiones del mundo. Los melanomas cutáneos, que representan lo esencial, se relacionan directamente con la exposición al sol en los pacientes a riesgo, rubios o pelirrojos. De ahí la importancia de las medidas de prevención.

Estos cánceres continúan teniendo excelente pronóstico cuando se detectan tempranamente, con porcentajes de supervivencia muy importantes en las formas localizadas. Se debe insistir en la importancia del diagnóstico precoz.

Por último, el tratamiento quirúrgico sigue siendo el tratamiento esencial, a la vez necesario y suficiente, en las fases iniciales, si se respetan las reglas particulares de la cirugía del melanoma maligno.

Cualquier referencia a este artículo debe incluir la mención del artículo original: Le Clech G, Godey B et Domogala C. Mélanomes malins cervicofaciaux. Encycl Méd Chir (Editions Scientifiques et Médicales Elsevier SAS, Paris, tous droits réservés), Oto-rhino-laryngologie, 20-950-E-10, 2000, 8 p.

Bibliografía

[1] Alex JC, Krag DN, Harlow SP, Meijer S, Loggie BW, Kuhn J et al. Localization of regional lymph nodes in melanomas of the head and neck. *Arch Otolaryngol Head Neck Surg* 1998 ; 124 : 135-140

[2] Andersen LJ, Berthelen A, Hansen HS. Malignant melanoma of the upper respiratory tract and the oral cavity. *J Otolaryngol* 1992 ; 21 : 180-184

[3] Balch CM, Soong SJ, Shaw HM, Milton GW. An analysis of prognostic factors in 4 000 patients with cutaneous melanoma. In : Balch CM, Milton GW eds. Cutaneous melanoma. Philadelphia : JB Lippincott, 1985 : 321-362

[4] Balch CM, Urist MM, Karakousis CP et al. Efficacity of 2 cm margins for intermediate thickness melanomas (1 to 4 mm). Results of a multi-institutional randomized surgical trial. *Ann Surg* 1993 ; 218 : 262-269

[5] Batsakis JG, Suarez P, El Naggar AK. Mucosal melanomas of the head and neck. *Ann Otol Rhinol Laryngol* 1998 ; 107 : 626-630

[6] Ben Hammouda A. Traitement adjuvant du mélanome malin. *Cancérol Auj* 1998 ; 7 (suppl) : 1-8

[7] Boddie AW, Mac Bride CM. Melanoma in childhood and adolescence. In : Balch CM, Milton GW eds. Cutaneous melanoma. Philadelphia : JB Lippincott, 1985 : 63-70

[8] Bozorg Grayeli A, Marianowski R, Wassef M, Tailame G, Tran Ba Huy P. Mélanome malin achromique du sinus frontal : à propos d'un cas.*Ann Otolaryngol Chir Cervicofac* 1998 ; 115 : 23-26

[9] Breslow A. Thickness, cross sectional areas and depth of invasion in the prognosis of cutaneous melanomas. *Ann Surg* 1970 ; 172 : 902-908

[10] Chang AE, Hynds Karnell L, Menck M. The national cancer data base. Report on cutaneous and non cutaneous melanomas. *Cancer* 1998 ; 83 : 1664-1678

[11] Clark WH Jr. A classification of malignant melanomas in man correlated with histogenesis and biologic behavior. *Adv Biol Skin* 1967 ; 8 : 621-647

[12] Conférence de consensus. Suivi des patients opérés d'un mélanome de stade I.*Ann Dermatol Vénéréol* 1995 ; 122 : 389-391

[13] Cox NH, Aitchison TC, Sirel JM, MacKie RM. Comparison between lentigo maligna melanoma and other histogenetic types of malignant melanoma of the head and neck. *Br J Cancer* 1996 ; 73 : 940-944

[14] Creagan ET. Malignant melanoma: an emerging and preventable medical catastrophe. *Mayo Clin Proc* 1997 ; 72 : 570-574

[15] Delaunay MM, Maire JP. Place et modalités de la radiothérapie dans le traitement du mélanome malin. *Ann Dermatol Vénéréol* 1991 ; 118 : 393-400

[16] Elder DE, Clark WM. Tumor progression and prognosis in malignant melanoma. In : Elder DE ed. Pathobiology of malignant melanoma. Basel : Karger, 1987 : 51-80

[17] Friedman RJ, Rigel DS, Silverman MK, Kopf AW, Vossaert KA. Malignant melanomas in the1990s: the continued importance of early detection and the role of physician examination and self examination of the skin. *CA Cancer J Clin* 1991 ; 41 : 201-226

[18] Geraghty PJ, Johnson TM, Sondak VK. Surgical therapy of primary cutaneous melanoma. *Semin Surg Oncol* 1996 ; 12 : 386-393

[19] Glass LF, Fenske NA, Messina JL, Cruse CW, Rapaport DP, Berman C. The role of selective lymphadenectomy in the management of patients with malignant melanoma. *Dermatol Surg* 1995 ; 21 : 979-983

[20] Gussack GS, Reintgen D, Cox E, Fisher SR, Cole TB, Seigler HF. Cutaneous melanoma ot the head and neck. A review of 399 cases. *Arch Otolaryngol* 1983 ; 109 : 803-808

[21] Hurt MA, Santa Cruz DJ. Malignant melanoma microstaging: history, premises, methods, problems and recommandations a call for standardization. *Pathol Annu* 1994 ; 29 : 51-74

[22] Jaquillat C, Khayat D, Banzet P, Weil M, Avril MF, Fumoleau P et al. Chemotherapy by fotemustine in cerebral metastasis of disseminated malignant melanoma. *Cancer Chemother Pharmacol* 1990 ; 25 : 263-266

[23] Johnson TM, Smith JW, Nelson BR. Current therapy for cutaneous melanomas. *J Am Acad Dermatol* 1995 ; 32 : 698-707

[24] Joseph E, Brobeil A, Glass F, Glass J, Messina J, De Conti R et al . Results of complete lymph node dissection in 83 melanomas patients with positive sentinel nodes. *Ann Surg Oncol* 1998 ; 5 : 119-125

[25] Kane WJ, Jugueros P, Clay RP, Woods JE. Treatment outcome for 424 primary cases of clinical I cutaneous malignant melanoma of the head and neck. *Head Neck* 1997 ; 19 : 457-465

[26] Kopf AW, Bart RS, Rodriguez-Sains RS, Ackermann AB. Malignant melanoma. New York : Masson, 1979

[27] Laurent R, Zultak M. Les mélanomes malins cutanés. *Encycl Méd Chir* (Éditions Scientifiques et Médicales Elsevier SAS, Paris), Dermatologie, 12-760-A-10, 1988

[28] Lee JA. The causation of melanoma. In : Balch CM, Milton GW eds. Cutaneous melanoma. Philadelphia : JB Lippincott, 1985 : 303-311

[29] Lee SP, Shimizu KT, Tran LM, Juillard G, Calcaterra TC. Mucosal melanoma of the head and neck: the impact of local control on survival. *Laryngoscope* 1994 ; 104 : 121-126

[30] Lever WF. Histopathology of the skin. Philadelphia : JB Lippincott, 1983 : 702-719

[31] Lindsey WH. Diagnosis and management of cutaneous malignancies of the head and neck. *Comp Ther* 1997 ; 23 : 724-729

[32] Lipsker D, Heid E, Grossmans E, Cribier B. Le mélanome au CHU de Strasbourg. *Ann Dermatol Vénéréol* 1998 ; 125 : 241-246

[33] Manolidis S, Donald PJ. Malignant mucosal melanoma of the head and neck. Review of the literature and report of 14 patients. *Cancer* 1997 ; 80 : 1373-1386

[34] Milton GW, Balch CM, Shaw MM. The primary melanoma, clinical caracteristics. In : Balch CM, Milton GW eds. Cutaneaous melanoma. Philadelphia : JB Lippincott, 1985 : 13-28

[35] Morton DL, Wen DR, Foshag LJ, Essner R, Cochran A. Intraoperative lymphatic mapping and selective cervical lymphadenectomy for early stage melanomas of the head and neck. *JClin Oncol* 1993 ; 11 : 1751-1756

[36] Nandapalan V, Roland NJ, Helliwell TR, Williams EM, Hamilton JW, Jones AS. Mucosal melanoma of the head and neck. *Clin Otolaryngol* 1998 ; 23 : 107-116

[37] NIH Consensus conference. Diagnosis and treatment of early melanoma *JAMA* 1992 ; 268 : 1314-1319

[38] Overett TK, Shiu MH. Surgical treatment of distant metastatic melanoma: indications and results. *Cancer* 1985 ; 56 : 1222-1230

[39] Rapini RP, Golitz LE, Greer RO, Krekorian EA, Poulson T. Primary malignant melanoma of the oral cavity: a review of 177 cases. *Cancer* 1985 ; 55 : 1543-1551

[40] Reuter VE, Woodruff JM. Melanoma of the larynx. *Laryngoscope* 1986 ; 96 : 389-393

[41] Rigel DS. Malignant melanoma: perspectives on incidence and its effects on awareness, diagnosis and treatment *CA Cancer J Clin* 1996 ; 46 : 195-198

[42] Rigel DS, Friedmann RJ, Kopf AW. The incidence of malignant melanoma in the United States: issues as we approach the 21st century. *J Am Acad Dermatol* 1996 ; 34 : 839-847

[43] Rogers RS, Gibson LE. Mucosal, genital and unusual clinical variants of melanoma. *Mayo Clin Proc* 1997 ; 72 : 362-366

[44] Shah JP, Huvos AG, Strong EW. Mucosal melanomas of the head and neck. *Am J Surg* 1977 ; 134 : 531-535

[45] Sim FH, Nelson TE, Pritchard DJ. Malignant melanoma: Mayoclinic experience. *Mayo Clin Proc* 1997 ; 72 : 565-569

[46] Singh B, Bhaya M, Har El G, Lucente FE. Presentation, course and outcome of head and neck skin cancer in African Americans: a case control study. *Laryngoscope* 1998 ; 108 : 1159-1163

[47] Sober AJ, Rhodes AR, Mihm MC, Fitzpatrick TB. Neoplasms: malignant melanoma. In : Fitzpatrick TB, Eisen AZ, Wolff K eds. Dermatology in general medicine. New York : McGraw Hill, 1987, 947-965

[48] Standards, options et recommandation. Mélanome cutané. Fédération Nationale des Centres de Lutte contre le Cancer. Paris : John Libbey, 1998

[49] Stern SJ, Guillamondegui MO. Mucosal melanoma of the head and neck. *Head Neck* 1991 ; 13 : 22-27

[50] Tagaki M, Ishikawa G, Mori W. Primary malignant melanoma of the oral cavity in Japon: with special reference to mucosal melanosis. *Cancer* 1974 ; 34 : 358-370

[51] Urist MM, Balch CM, Soong SJ, Shaw HM, Milton GW, Maddox WA. The influence of surgical margins and pronostic factors predicting the risk of local recurrence in 3445 patients with primary cutaneous melanoma. *Cancer* 1985 ; 55 : 1398-1402

[52] Van Der Spek-Keijser LM, Van Der Rhee HJ, Toth G, Van Westering R, Bruijn JA, Coebergh JW. Site, histological type and thickness of primary cutaneous malignant melanoma in western Netherlands since1980. *Br J Dermatol* 1997 ; 136 : 565-571

[53] Veronesi U, Cascinelli N. Narrow excision (1 cm margin): a safe procedure for thin cutaneous melanoma. *Arch Surg* 1991 ; 126 : 438-441

[54] Wenig BM. Laryngeal mucosal malignant melanoma. A clinicopathologic, immunohistochemical and ultrastructural study of four patients and a review of the literature. *Cancer* 1995 ; 75 : 1568-1577

[55] Zarour H, Hesse S, Bonerandi JJ, Grob JJ. Physiologie cutanée : biologie du système mélanocytaire de la peau. *Encycl Méd Chir* (Éditions Scientifiques et Médicales Elsevier, Paris), Dermatologie, 12-235-A-10, 1995 : 1-14

[56] Zitelli JA, Browne CH, Hanusa BH. Mohs micrographic surgery for the treatment of primary cutaneous melanoma. *J Am Acad Dermatol* 1997 ; 37 : 236-245